



Il Soccorso nel «Suspension Trauma»

***Settimo Corso Nazionale Sanitario CNSAS
Calizzano, 23 Ottobre 2013***

***Christian Salaroli
Anestesista-Rianimatore, Scuola Nazionale Medica CNSAS
Aiut Alpin Dolomites***



Agenzia di guide alpine
Direttore tecnico: Enrico Bonino
WEB: <http://enricobonino.blogspot.com>

EIGER - PARETE NORD - VIA HECKMAIR



Eiger Nordwand, 22.7.1936



Tony Kurz (1913-1936)

Eiger 3D
by Frank Dainese

North Face
Heckmair route









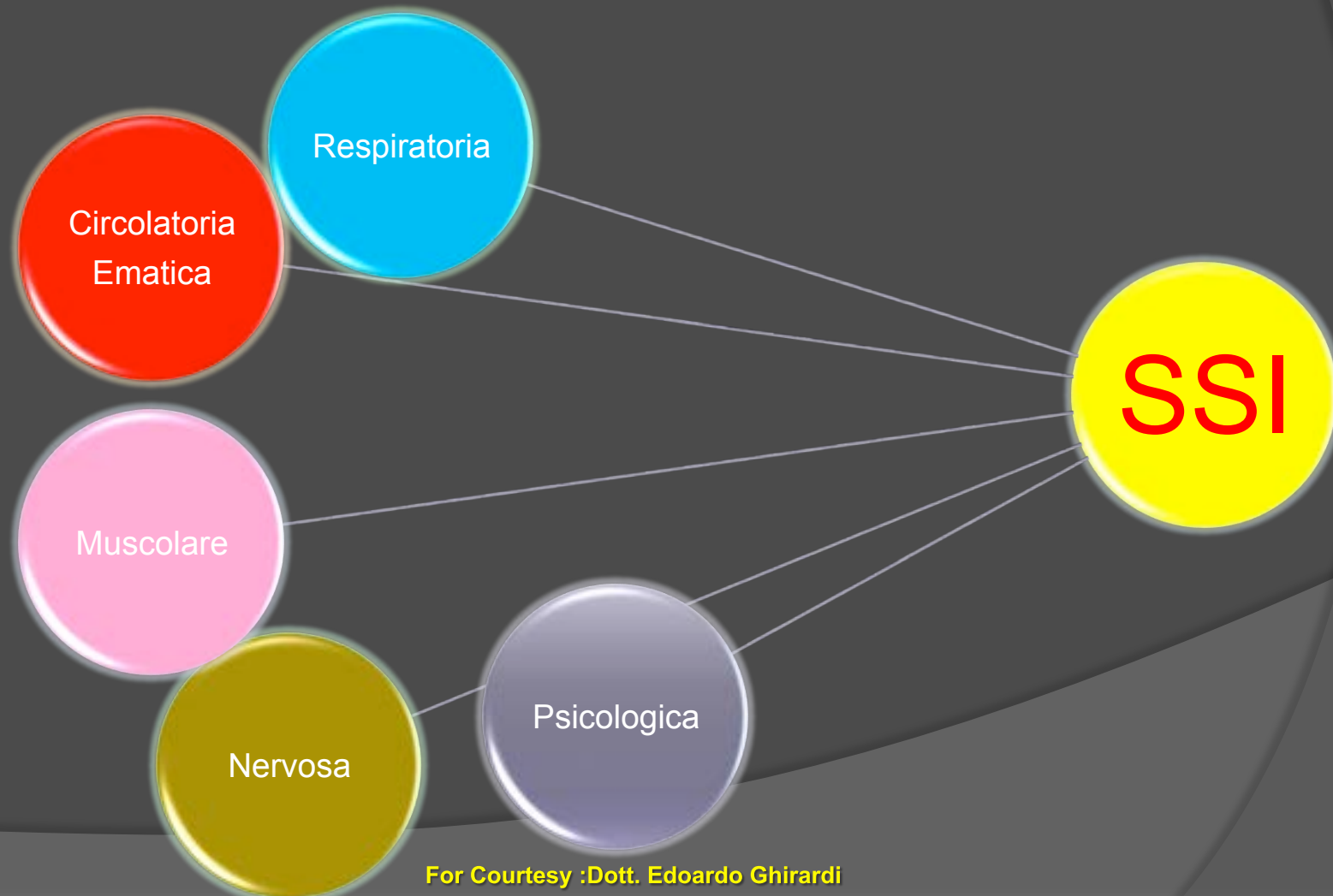
Emilio Comici: legatura alla corda di canapa-1932

Suspension Trauma : Multifattorialità

- Shock «posturale» : riduzione del RV e conseguentemente della Gsys
 - Ipoperfusione Splancnica e Cerebrale
 - Riflesso di **Bezold-Jarisch** ?
 - **Asfissia da Compressione (chest-harness)?**
 - Rescue Death ?
 - **ARF** tardivo....
-

Sindrome da sospensione

PATOLOGIA MULTIFATTORIALE





Perte de connaissance + Suspension inerte => Syndrome du Baudrier

Crush syndrome

Décès tardif

Hypoxie cérébrale

Décès précoce

Défaillance circulatoire

Décès lors de la prise en charge

For Courtesy :Mario Milani MD-CNSAS

A red and white rescue helicopter is shown in flight, positioned in the upper center of the frame. The helicopter has a white body with red accents and is flying over a vast, mountainous landscape. Below the helicopter, a town is visible, situated on a valley floor. A large body of water, likely a lake or reservoir, is prominent in the lower half of the image, with a dam or bridge structure extending across it. The foreground is dominated by the dark, silhouetted branches of a tree, which frame the scene. The overall atmosphere is one of a high-altitude, rugged environment.

Rescue Death ?

Rescue Death: Fisiopatologia?

Situazione ***“Crush Syndrome’s Like”?***

Durante la Supinazione centralizzazione di Sangue
ad Elevato Contenuto di Metaboliti Cardiotossici

Bezold-Jarisch ?

Aritmie Maligne



Afterdrop-Valanga : centralizzazione di sangue freddo dalla periferia indotto dalle manovre di soccorso che provoca ulteriore abbassamento Della Temperatura del core inducendo aritmie maligne ed ACC



CRUSH-SYMDROME

WILDERNESS & ENVIRONMENTAL MEDICINE, 22, 77-86 (2011)

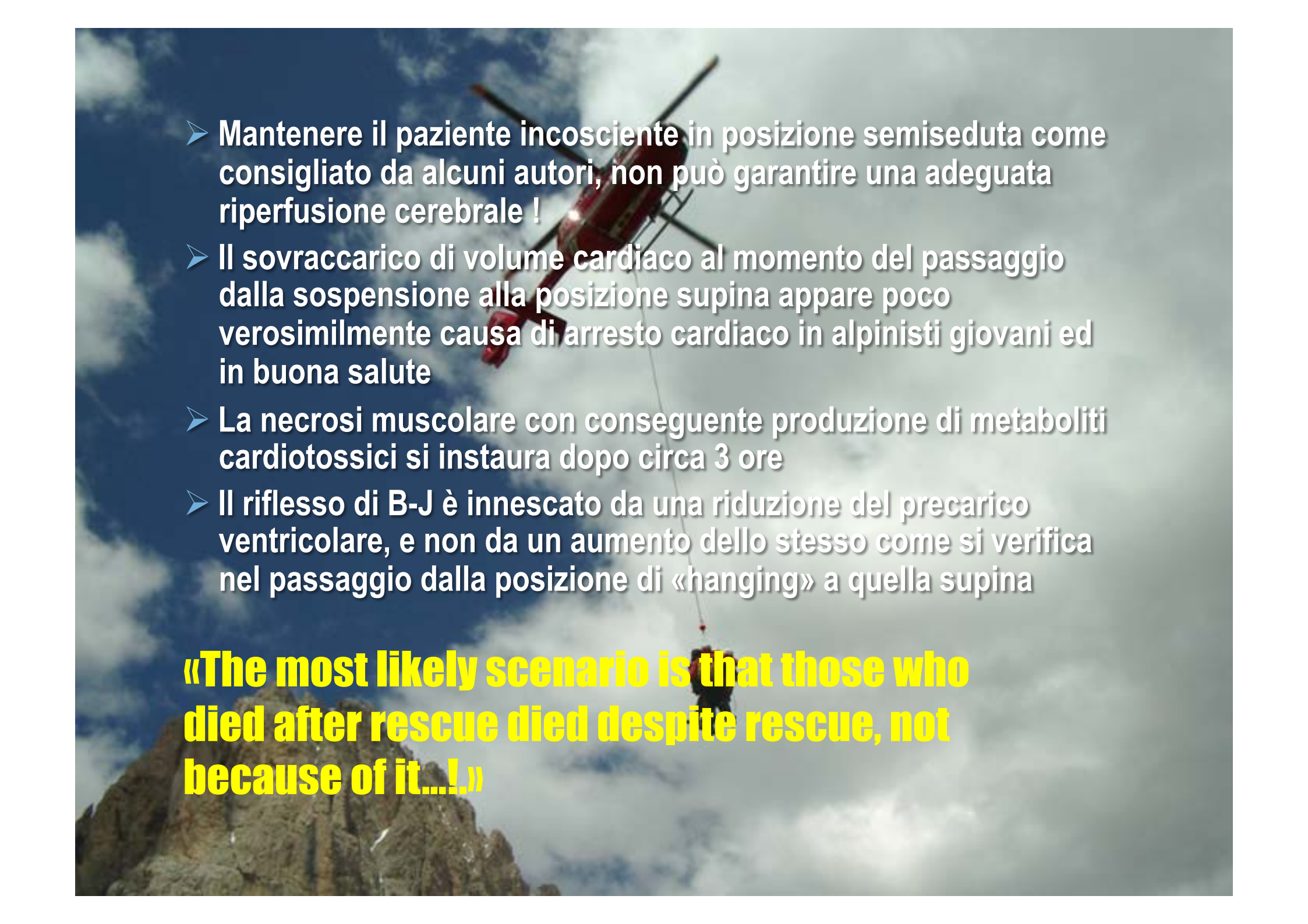
REVIEW ARTICLE

Risks and Management of Prolonged Suspension in an Alpine Harness

Roger B. Mortimer, MD

From the Department of Family Medicine, UCSF-Fresno Medical Education Program, University of California at San Francisco, Fresno, CA.

Suspension trauma is a state of shock induced by passive hanging. Those who survive passive suspension are at risk for rhabdomyolysis. In a wilderness setting, one can see this in cases of persons suspended on rope by their harness. In a conscious person, leg movements work the venous pump to return blood to the central circulation. In the person passively hanging, blood pools in the legs leading to hypoperfusion of vital organs. In the experimental setting, passive hanging has led to unconscious-

- 
- Mantenere il paziente incosciente in posizione semiseduta come consigliato da alcuni autori, non può garantire una adeguata riperfusione cerebrale !
 - Il sovraccarico di volume cardiaco al momento del passaggio dalla sospensione alla posizione supina appare poco verosimilmente causa di arresto cardiaco in alpinisti giovani ed in buona salute
 - La necrosi muscolare con conseguente produzione di metaboliti cardiotossici si instaura dopo circa 3 ore
 - Il riflesso di B-J è innescato da una riduzione del precarico ventricolare, e non da un aumento dello stesso come si verifica nel passaggio dalla posizione di «hanging» a quella supina

«The most likely scenario is that those who died after rescue died despite rescue, not because of it...!»



Does the horizontal position increase risk of rescue death following suspension trauma?

O Thomassen, S C Skaiaa, G Brattebo, et al.

Emerg Med J 2009 26: 896-898
doi: 10.1136/emj.2008.064931

RESULTS

We identified only five medical articles in PubMed pertaining to suspension trauma.^{1 2 6-8} None of them provided any conclusions as to whether the horizontal position increases the risk of rescue death. However, the internet search yielded 20 000 and 903 hits on Alltheweb.com and Google.com, respectively. Because of the high number, we performed a second search using *suspension trauma* and *horizontal position* as search phrases. The results are listed in table 1.



Does the horizontal position increase risk of rescue death following suspension trauma?

O Thomassen, S C Skaiaa, G Brattebo, et al.

Emerg Med J 2009; 26: 896-898
doi: 10.1136/emj.2009.064931

Table 2 Potential suspension trauma/rescue death cases reported at the mountain medicine conference in Innsbruck (1972)

Year	Age	Suspension time	Time to death after rescue
1955	25	3 h	11 days
1957	18	6.5 h	1.5 h
1957	24	7 h	32 h
1961	21	4 h	2 h
1963	33	3 h	19 h
1963	19	0.5 h	Dead when found
1964	17	24 h	Dead when found
1968	19	8 h	17 h
1970	25	24 h	2 h
1972	23	4 h	A few minutes
Median	22	5.25 h	9.25 h

Adapted from Flora and Holz.¹⁰



Does the horizontal position increase risk of rescue death following suspension trauma?

O Thomassen, S C Skaiaa, G Brattebo, et al.

Emerg Med J 2009 26: 896-898
doi: 10.1136/emj.2008.064931

Conclusion

We found no support for the belief that the horizontal position may be potentially fatal for suspension trauma patients. As long as evidence is lacking, we suggest that the initial management of these trauma patients should follow international ALS guidelines without modification. Further investigations and clinical trials would have to be performed to evaluate whether there are specific circumstances in suspension trauma syndrome that may require particular care.

Trattamento sulla Scena

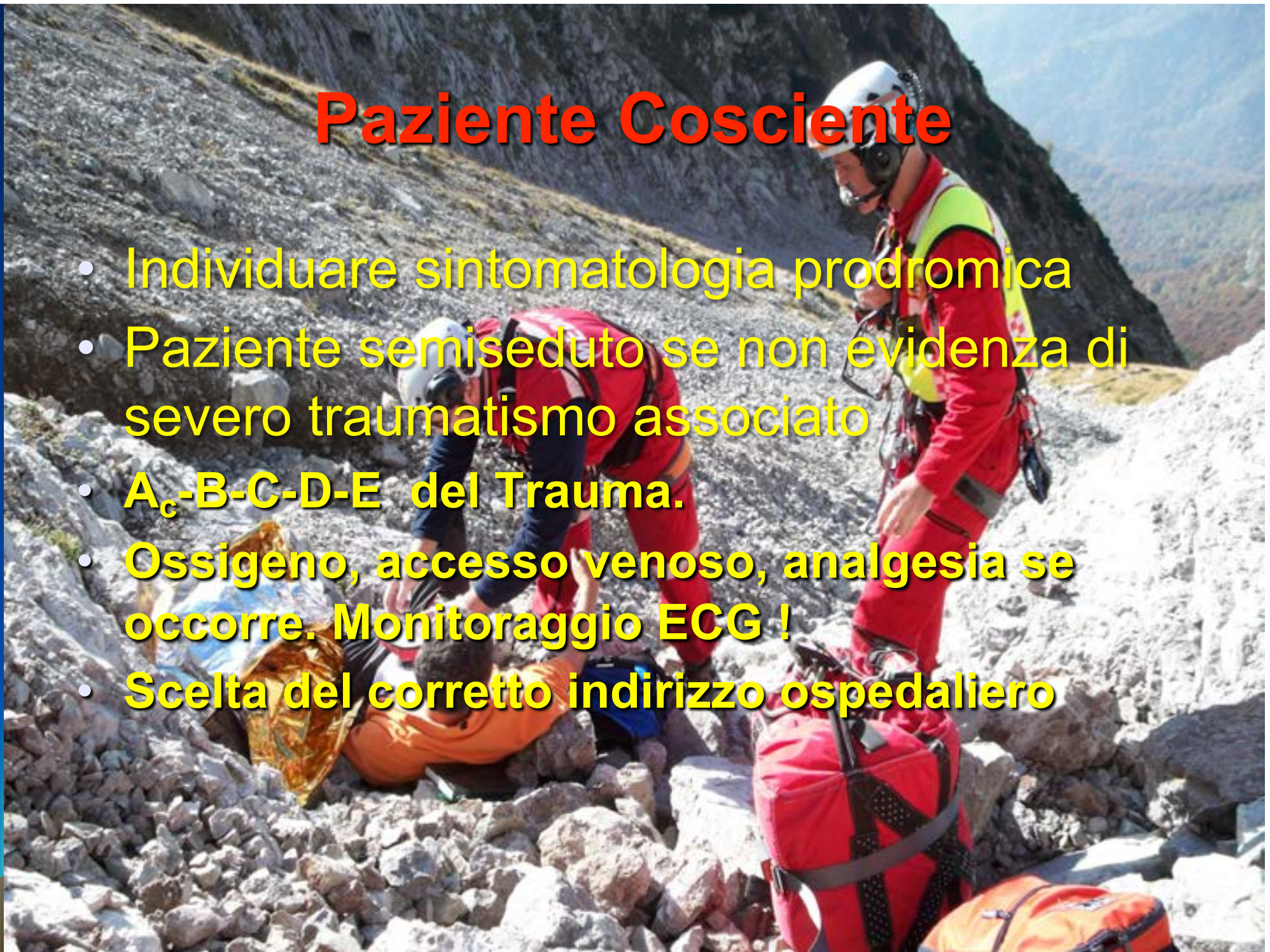


Paziente Incosciente

- **A_c-B-C-D-E** del Trauma in posizione Antitrendelemburg (se possibile...)
- **Somministrare O₂** (se disponibile)
- **IOT se Necessario (GCS < 9); No Sch !!!**
- **Rimpiazzo Volemico aggressivo** (incrementare flusso dopo 30-40 minuti);
Utilizzare Soluzione Normosalina considerare **Bicarbonato di Sodio**
- **Amine Simpaticomimetiche se Necessario**
- **Precoce Prevenzione Danno Renale**

Paziente Cosciente

- Individuare sintomatologia prodromica
- Paziente semiseduto se non evidenza di severo traumatismo associato
- **A_c-B-C-D-E del Trauma.**
- **Ossigeno, accesso venoso, analgesia se occorre. Monitoraggio ECG !**
- **Scelta del corretto indirizzo ospedaliero**



Indirizzo Ospedaliero

- I pazienti con supposta diagnosi di HHS reperiti incoscienti sulla scena, in presenza o meno di politraumatismo e problematiche respiratorie devono necessariamente essere centralizzati verso un TRAUMA CENTER di 1° livello.
 - I pazienti coscienti sulla scena , con Suspension Time >30' e presenza di sintomi tipici, devono essere comunque sopedalizzati, preferenzialmente verso un TC di 2° livello in un H dotato di TI e servizio di emodialisi
-

Note di organizzazione

- Necessaria la più ampia diffusione delle nozioni relative al Suspension Trauma nelle figure del soccorso laico e professionale
 - Utile la stesura di un Protocollo di gestione condiviso nelle varie AAT AREU
 - In attesa di ulteriori dati scientifici....**RICORDIAMOCI che ESISTE !!!**
 - **PREVENZIONE !!!**
-



Ore 10.30 Piz Ciavazes, Dolomiti del Sella

- **Una Cordata composta da padre e figlio sta percorrendo la parte bassa della Via Del Torso al Piz Ciavazes. Il figlio, che va da capocordata, vola per 40 metri. Il Padre chiama il 118 di Bolzano con il Cellulare.**

Alle 10.34 decolla l'Elicottero di Aiut Alpin Dolomites con a bordo Pilota, Verricellista, TE e Medico Rianimatore

Ricognizione



- Il Ferito è appeso all'imbragatura, immobile, circa 20 metri sotto la sosta. Sembra Morto.
- Al di sopra della cordata da soccorrere ci sono numerosi scalatori impegnati sulla via, ai quali viene segnalato dall'elicottero di non muoversi per non intralciare l'operazione di soccorso

Strategia di Soccorso



- Rapidissimo Atterraggio, sbarco del Medico con il Materiale Sanitario, allestimento di una Long Line di 80 metri
- Decollo, risalita, approccio al Ferito da parte del TE con la Long Line.
- Posizionamento Collare, Assicurazione del Ferito al Gancio, Svincolo, Recupero
- Al Campo Base imbarellamento in posizione di Antitrendelemburg

Gestione Sanitaria



- Il paziente è Incosciente, (GCS 7) e gravemente Ipoteso; si procede a :
 - Narcosi, Miorisoluzione, no Succinilcolina
 - Intubazione
 - Aggressiva Espansione Volemica
 - Analgesia con Ketamina e Fentanyl.
- Le manovre consentono di acquisire una relativa stabilizzazione e di procedere all'elitrasporto in Ospedale
- Circa 45 minuti dopo l'attivazione il paziente entra in Pronto Soccorso all'ospedale di Bolzano

Trattamento Ospedaliero



- **La diagnostica evidenzia :**
 - **Modesti FLC Cerebrali**
 - **Trauma Toracico lieve entità**
 - **Trauma Bacino**
 - **Fratture Vertebrali Lombari Amieliche**
 - **Trauma Epatico Trattato con Embolizzazione**
 - **Diagnosi : politraumatismo + HHS**

*Il paziente viene ricoverato in Rianimazione, sviluppa un'**insufficienza renale** e **complicanze infettive**, ma viene dimesso senza esiti dopo circa un mese e mezzo di ospedalizzazione. Ha ripreso ad arrampicare*



«Le Montagne non sarebbero che un mucchio di ghiaia,
Senza la volontà ed il valore degli uomini che le salgono.»

WALTER BONATTI

